Ecografía con Doppler de las arterias carótidas

F Tranquart
JM de Bray
N Bellaiche
D Herbreteau
L Pourcelot

Resumen. – Entre las causas de accidentes vasculares cerebrales (AVC), las lesiones carotídeas se hallan en el primer lugar. Su exploración se basa principalmente en la ecografía Doppler, que permite distinguir dos lesiones carotídeas:
— el engrosamiento de la íntima-media, medido en la pared posterior de la arteria carótida común (0,5 mm antes de los 50 años), que aparece como un marcador de riesgo cardiovascular y cuyo seguimiento permite la evaluación de terapéuticas con fines vasculares;
— las lesiones estenosantes carotídeas (principalmente ateroma), cuya ecoestructura es perfectamente evaluada por ecografía y cuyo efecto hemodinámico es cuantificado por efecto Doppler, según los criterios velocimétricos obtenidos en la zona de la estenosis o distalmente.
Los datos proporcionados son esenciales para la apreciación del riesgo neurológico de los pacientes.

© 2000, Editions Scientifiques et Médicales Elsevier SAS, París. Todos los derechos reservados.

Introducción

La ateroesclerosis y las enfermedades cardiovasculares constituyen unas de las causas más importantes de mortalidad y morbilidad. Las lesiones carotídeas son las principales responsables de los AVC [1]. Además, la presencia de un ateroma dentro de un eje arterial dado se acompaña a menudo de la lesión de otros territorios, con las consecuencias imaginables con respecto a la detección, la terapéutica y el tratamiento: una coronariopatía es detectada en el 33 al 54 % de los pacientes con lesiones carotídeas.

François Tranquart : *Maître de conférences des Universités, praticien hospitalier, service de médecine nucléaire et ultrasons.*
Nathalie Bellaiche : *Interne, service de médecine nucléaire et ultrasons.*
Léandre Pourcelot : *Professeur des Universités, praticien hospitalier, service de médecine nucléaire et ultrasons.*
Denis Herbreteau : *Praticien hospitalier, service de neuroradiologie.*
Centre hospitalier universitaire Bretonneau, 37044 Tours cedex.
Jean-Michel de Bray : *Praticien hospitalier, service d'explorations vasculaires, centre hospitalier universitaire, 49033 Angers cedex.*

El descubrimiento y la cuantificación de las lesiones carotídeas durante mucho tiempo fueron posibles mediante la arteriografía, gracias a los diferentes estudios de relaciones entre el riesgo de un accidente isquémico cerebral y la gravedad de la estenosis ateromatosa (*North American Symptomatic Carotid Endarterectomy Trials*: NASCET [48], *European Carotid Surgery Trials*: ECST [43], *Asymptomatic Carotid Artery Stenosis*: ACAS [21]). El grado de estenosis era expresado por una relación de diámetros determinada sobre dos incidencias ortogonales:

— para el estudio NASCET y para el estudio ACAS: se utiliza la relación del diámetro mínimo en el sitio más estrecho de la estenosis sobre el diámetro distal de la arteria carótida interna en una zona considerada sana [48];

— para el estudio ECST: diámetro mínimo en la parte más estrecha de la estenosis sobre el diámetro del bulbo carotídeo «reconstruido» virtualmente [43].

Estos estudios han demostrado que sólo la importancia del grado de estenosis es un factor sumamente predictivo del riesgo de accidente isquémico cerebral. Además, los estudios NASCET y ECST han demostrado con respecto a las complicaciones vasculares cerebrales, un beneficio de la endarterec-

tomía carotídea para las estenosis sintomáticas superiores al 70 % de diámetro, mientras que el estudio ACAS lo muestra para estenosis asintomáticas superiores al 60 % en diámetro.

No obstante, la cuantificación arteriográfica de las estenosis se enfrenta con las dificultades metodológicas, algunas de las cuales son específicas del territorio carotídeo:

— elección del diámetro de referencia;

— mala correlación entre las mediciones del grado de estenosis expresadas en relación al diámetro y a la superficie y reproducibilidad muy insuficiente de las mediciones para las estenosis moderadas e intermedias [18].

Estas observaciones han conducido a utilizar otras técnicas de exploración de las arterias carotídeas para estudiar la pared arterial (y la eventual lesión asociada) y el flujo sanguíneo carotídeo. Entre los métodos disponibles (ecografía Doppler, tomografía computadorizada [TC] helicoidal, resonancia magnética [RM]), la ecografía Doppler es el único método no invasor que permite la exploración de rutina de las arterias carótidas [14].

Reseña anatómica

De la convexidad del cayado de la aorta nacen de derecha a izquierda:

— el tronco arterial braquiocefálico, oblicuo hacia arriba y a la derecha, que se divide en dos ramas: la arteria subclavia derecha y la arteria carótida común derecha, que asciende verticalmente sobre la cara derecha de la tráquea;

— la arteria carótida común izquierda, oblicua hacia arriba y hacia afuera hacia la base del cuello, donde toma una dirección prácticamente vertical, siguiendo el lado izquierdo de la tráquea;

— la arteria subclavia izquierda.

La arteria carótida común termina levemente por encima del borde superior del cartílago tiroides, y corresponde:

— por delante, a los músculos omohioideo, esternocleidohiodeo y esternotiroideo, luego un poco más arriba a la cara posterior del lóbulo lateral del cuerpo tiroides y, más superficialmente, al músculo esternocleidomastoideo;

— por detrás, a los músculos prevertebrales hacia adentro de las apófisis transversas;

— hacia adentro, a los conductos faringoesofágico y laringotraqueal;

— hacia afuera, a la vena yugular interna.

Se divide en dos ramas a la altura de C3 y C4, un poco por debajo del ángulo mandibular: las arterias carótidas interna y externa.

La arteria carótida externa se extiende del borde superior del cartílago tiroides al cuello del cóndilo mandibular, donde se divide en sus ramas terminales: las arterias temporal superficial y maxilar interna. Origina seis ramas colaterales, las arterias tiroidea superior, lingual, facial, faríngea ascendente, auricular posterior y occipital.

La arteria carótida interna se extiende desde el borde superior del cartílago tiroides hasta la cavidad craneal. En su origen, se sitúa por detrás y un poco por fuera de la arteria carótida externa, luego atraviesa la cara posterior de esta última. Más arriba, asciende hacia el espacio maxilofaríngeo, penetra en la base del cráneo por el agujero rasgado anterior, atraviesa el peñasco y desemboca seguidamente a nivel del extremo anterior del seno cavernoso, a cada lado del quiasma óptico. Allí describe un trayecto sinuoso, denominado sifón carotídeo. Da a este nivel una rama colateral, la arteria oftálmica, y se divide en cuatro ramas terminales: las arterias cerebrales anteriores, coroidea anterior, cerebral media y comunicante posterior.

Lesiones carotídeas

La gran mayoría de las estenosis y de las oclusiones carotídeas se producen por lesiones ateromatosas. Las embolias afectan sobre todo a la porción intracraneal de la arteria carótida interna o a sus ramas distales. Las causas inflamatorias (enfermedad de Horton, arteritis de Takayashu, sífilis), posteriores a la radioterapia o traumáticas, las disecciones espontáneas o las displasias fibromusculares, constituyen las causas raras. Las arteritis inflamatorias no presentan signos específicos durante la ecografía Doppler. Las displasias fibromusculars no producen una repercusión hemodinámica además de las complicaciones (disecciones). En cuanto a la aplasia de la arteria carótida interna, su infrecuencia hace que su diagnóstico no pueda ser sospechado a partir de los datos de la ecografía Doppler [70].

Resumen de las técnicas

ECOGRAFÍA

La imagen obtenida sobre la pantalla en escala de grises representa la amplitud de los ecos recibidos (tras corrección de la atenuación en profundidad) y corresponde al corte explorado en el plano de barrido. Diferentes modos de barrido se utilizan para la exploración de los vasos cefálicos: sectorial mecánico o electrónico, lineal electrónico. Actualmente, a causa del desarrollo del diagnóstico por imágenes Doppler color y del tipo de fabricación de las sondas de ecografía, el barrido electrónico lineal se emplea con gran frecuencia. Las frecuencias ultrasónicas utilizadas para la exploración vascular carotídea son iguales o superiores a 7,5 MHz, lo que permite obtener una resolución axial mejor que 0,5 mm.

DOPPLER

La diferencia de frecuencia entre la emisión y la recepción de una onda ultrasónica debido al movimiento del blanco (glóbulo rojo), denominada frecuencia Doppler, es proporcional a la velocidad de desplazamiento del blanco.

■ *Doppler continuo*

Es la más antigua de las técnicas Doppler utilizadas en medicina. Permite de forma muy simple explorar el flujo sanguíneo en los vasos, pero su utilización está reservada a los vasos superficiales ya que es imposible diferenciar las señales procedentes de dos vasos situados en el campo de exploración. La ausencia de límite en frecuencia máxima detectable es una ventaja para la cuantificación de velocidades elevadas.

■ *Doppler pulsado*

Esta técnica permite la recepción de una señal, a una profundidad precisa. Utiliza breves impulsos separados por un tiempo de recurrencia durante el cual una ventana de exploración puede ser desplazada según la profundidad de exploración elegida. La asociación del Doppler pulsado al diagnóstico por imágenes ecográfico permite el posicionamiento preciso del volumen de medición. La limitación mayor del Doppler pulsado se representa por la frecuencia máxima detectable (frecuencia de Nyquist), que es igual a la semifrecuencia de recurrencia de los impulsos.

■ *Doppler color*

Para cada línea explorada, la señal Doppler (frecuencia media) se presenta en la pantalla gracias a un código de color superpuesto a la imagen ecográfica, con las partículas

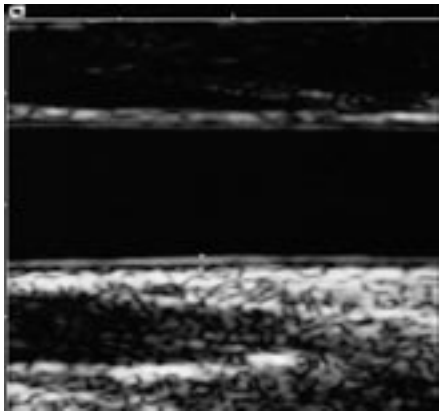

1 *Medición del grosor de la íntima-media de la pared posterior de la arteria carótida primitiva sobre la pantalla del ecógrafo: 0,6 mm.*

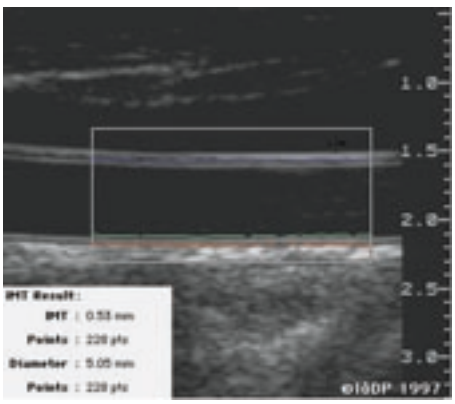

2 *Medición del grosor de la íntima-media de la pared posterior de la arteria carótida primitiva, asistida por ordenador sobre 228 puntos: 0,53 mm.*

que se acercan al captor en rojo, y en azul, las que se alejan de él. La intensidad depende de las velocidades correspondientes. Las limitaciones principales están relacionadas con la frecuencia máxima detectable (cf supra) y la cadencia de la imagen de los aparatos disponibles.

La codificación en energía o amplitud (potencia Doppler) presenta la energía retrodifundida por los hematíes circulantes, sin tener en cuenta el sentido del flujo y la velocidad de los glóbulos rojos. Esta codificación permitiría una mejor detección de bajas velocidades.

Medición del grosor íntima-media (GIM) *(figs. 1, 2)*

El engrosamiento de las paredes de las arterias periféricas es evaluado por la medición del GIM, definida en 1986 por el equipo de Pignoli [51] como la distancia entre dos interfaces individualizadas en la ecografía en modo B. La interfaz sangre-íntima y la interfaz media-adventicia, que aparecen como dos líneas ecogénicas fácilmente discernibles, separadas por un espacio hipoecogénico que representa la media. La ecografía no permite discriminar la parte de la íntima de la de la media en el proceso de engrosamiento de la pared vascular.

El GIM representa la forma más precoz actualmente detectable de la ateroesclerosis. El GIM está compuesto, en grados diversos, por un aumento en la capa íntima, de estrías lipídicas y de una aposición de células musculares lisas. La preponderancia de cada uno de estos elementos depende probablemente de la patología subyacente. Así, en la hipercolesterolemia, el GIM correspondería a una infiltración difusa de colesterol a nivel de la íntima. Por lo tanto, podría ser considerado como una lesión precoz de ateroesclerosis. En cambio, en la hipertensión arterial el GIM se caracterizaría por una proliferación de células musculares lisas de la media, independientemente de todo proceso ateromatoso [20]. En consecuencia, un aumento del complejo íntima-media no siempre es sinónimo de ateroesclerosis, incluso si las lesiones precoces pasan por este estado de engrosamiento.

El GIM expresa un fenómeno generalizado y difuso que debe ser distinguido de la placa, pues los dos tipos de lesiones pueden coexistir. Su valor normal es de aproximadamente 0,5 mm para la arteria carótida común en pacientes de edad inferior a 50 años, con un aumento de 0,1 mm por decenio, sin factor de riesgo cardiovascular importante [67].

METODOLOGÍA DE MEDICIÓN DEL GROSOR ÍNTIMA-MEDIA

La medición del GIM necesita una metodología precisa debido a los escasos valores observados, de las mínimas diferencias entre valores normales y patológicos y del tamaño de los cursores sobre la pantalla.

Se realiza en un paciente en decúbito dorsal con la cabeza en el eje del cuerpo. Un corte longitudinal de la arteria carótida común, 2 a 3 cm por debajo de la bifurcación, con descubrimiento absoluto de las paredes superficiales y profundas, permite asegurar que se trata del mayor diámetro vascular. Debido a los inconvenientes padecidos por la pared arterial en el transcurso del ciclo cardíaco, la imagen debe ser congelada al final de la diástole. Solamente la medición del GIM, efectuada a nivel de la pared arterial profunda (o posterior), ha sido validada desde un punto de vista anatómico. Han sido propuestas otras localizaciones para la medición (carótida externa, carótida interna, pared superficial, de manera bilateral), pero la aparición de dificultades de reproducibilidad de un individuo o de un aparato a otro limitan estas posibilidades.

La medición directa sobre la pantalla tenía una mala reproductibilidad. Algunos han propuesto entonces emplear una medición asistida por ordenador, permitiendo la determinación de un valor medio del GIM de mejor reproducibilidad. No obstante, aunque esta solución sea recomendable, parece difícil imponerla actualmente en forma sistemática.

INTERÉS CLÍNICO DE LA MEDICIÓN DEL GROSOR ÍNTIMA-MEDIA

El GIM está aumentado en los pacientes hipertensos y en los hipercolesterolémicos e, independientemente de otros factores de riesgo, en los niños nacidos de padres que hayan padecido un infarto de miocardio antes de los 60 años. El aumento del GIM es un marcador de riesgo de lesión coronaria, incluso en ausencia de placa carotídea comprobada [49, 50, 66]. Diversos trabajos han mostrado un aumento del GIM en pacientes con signos patentes de patología cardiovascular [26]. El estudio ARIC *(Atheroesclerosis Risk In Communitie)* [12] ha mostrado perfectamente que el GIM estaba correlacionado con un riesgo cardiovascular incrementado, afectando particularmente al corazón así como al nivel de anticuerpos contra las *low density lipoproteins* (LDL) modificadas. Además, Folsom [24] ha mostrado las correlaciones entre el GIM y la ausencia de actividad física, una anomalía del metabolismo de la glucosa y la presencia de grasa abdominal.

Un estudio francés [27] realizado en un grupo de hombres hipercolesterolémicos ha mostrado que el GIM de las arterias carótidas y femorales estaba aumentado solamente en caso de hipercolesterolemia franca ($p < 0{,}01$). No obstante, el 26 % de los pacientes hipercolesterolémicos no presentó ninguna placa ateromatosa a nivel femoral, aórtico o carotídeo, mientras que el 15 % las manifestó en estos tres territorios

arteriales. Además, el 35 % de los pacientes considerados según su grado de colesterol como de alto riesgo coronario no presentó ateroesclerosis coronaria significativa.

Tres estudios americanos (PLAC-II, ACAPS, CLAS) [9, 15, 25] realizados en pacientes hipercolesterolémicos han objetivado una disminución significativa de la progresión de la ateroesclerosis evaluada por la medición del GIM, bajo tratamiento hipolipemiante de una duración de aproximadamente 3 años.

El GIM aparece como un marcador pertinente del riesgo cardiovascular, incluso en ausencia de placa carotídea. Este parámetro permite seguir la historia natural de las modificaciones de la pared arterial [56] y comprobar la eficacia del tratamiento de los diversos factores de riesgo vasculares. Su aplicación en la decisión terapéutica parece totalmente prometedora para los años futuros, pues la patología carotídea podría reflejar la de las arterias coronarias.

Cuantificación de las estenosis extracraneales

La ecografía Doppler tiene objetivos amplios que deben permitir identificar los pacientes clínicamente asintomáticos, en los cuales el tratamiento quirúrgico tendrá una relación beneficio/riesgo particularmente ventajosa [4]:

— identificar la arteria carótida patológica;

— visualizar y determinar la lesión responsable, apreciar su topografía, su extensión y su grosor;

— determinar la estructura y el estado de superficie de esta lesión;

— determinar el grado de estenosis;

— permitir el seguimiento de las modificaciones de la lesión en el transcurso del tiempo;

— discernir a partir de estas lesiones los grupos de lesiones con riesgo de accidente isquémico cerebral.

METODOLOGÍA DE LA EXPLORACIÓN CON ECOGRAFÍA DOPPLER *(figs. 3, 4)*

La exploración de las arterias carotídeas se practica con el paciente en decúbito dorsal. Implica una exploración ecográfica de los ejes carotídeos y vertebrales (incluyendo el ostium vertebral), una exploración hemodinámica de los diferentes ejes sobre toda la longitud explorable por Doppler continuo y/o pulsado, y diagnóstico por imágenes Doppler color. El examen ecográfico requiere un contraste perfecto, es decir una luz vascular vacía de ecos para obtener una mejor delimitación de las paredes y el análisis de la ecogenicidad de la placa. El examen hemodinámico indispensable de las arterias oftálmicas tendrá como objetivo determinar el sentido de la circulación del flujo sanguíneo en estos vasos. El estudio de las velocidades intracraneales o retinianas permitirá evaluar la repercusión hacia abajo de las estenosis extracraneales o detectar eventuales lesiones asociadas [70].

ECOESTRUCTURA DE LA PLACA

El estudio ultrasónico de alta resolución presenta la ventaja importante sobre la arteriografía de visualizar no sólo la luz del vaso sino también el tamaño y la consistencia de las placas ateroesclerosas.

■ *Superficie de las placas* *(cuadro I)*

La introducción de la codificación del color en la evaluación de las placas carotídeas permite apreciar mejor la superficie de estas últimas debido a una mejor línea de división entre la sangre circulante y la placa misma. Aunque no exista hasta la fecha una verdadera clasificación de la superficie de las placas, resulta posible distinguir tres aspectos principales:

— una superficie lisa y regular;

— una superficie irregular, anfractuosa, que presenta variaciones comprendidas entre 0,4 y 2 mm;

— la presencia de ulceraciones. La ulceración de una placa carotídea se define por la presencia de un nicho de más de 2 mm de profundidad y de longitud, con manifestación de reflujo sin *aliasing* dentro de esta zona [58]. La utilización del Doppler con codificación de color facilita el diagnóstico de estas ulceraciones.

La presencia de ulceraciones dentro de la placa aumenta el riesgo de embolia según casi todos los autores [2, 19, 37, 42, 59]. Esto ha sido demostrado por Valton [69] durante la detección de los HITS (señales transitorias de alta intensidad) cerebrales, HITS cuya frecuencia era más elevada en presencia de ulceraciones detectadas por angiografía. Zukowski [73], en 68 piezas de endarterectomía encuentra 42 ulceraciones macroscópicas, de las cuales el 62 % es responsable de uno o varios infartos cerebrales homolaterales, y 26 lesiones no ulceradas, de las cuales solamente el 2 % ha provocado una lesión craneal detectada mediante tomografía computadorizada (TC). Pueden existir discordancias en algunos estudios [34] debido a la posibilidad de reepitelización de las zonas ulceradas en un breve lapso (3 semanas), ocasionando así una subestima-

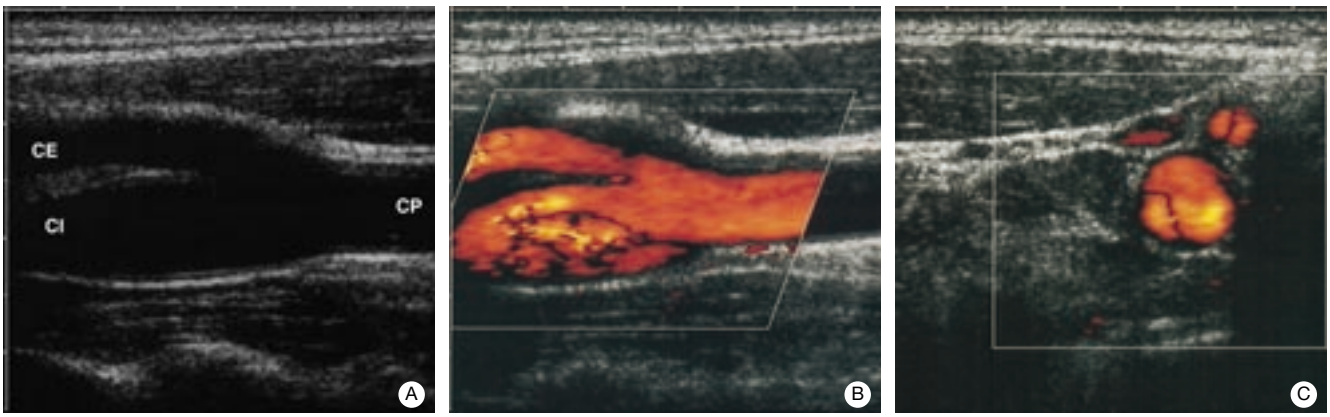

3 *Aspecto de ecografía Doppler de una bifurcación carotídea normal.*
A. Ecografía modo B en corte longitudinal.
CC: carótida común. CI: carótida interna. CE: carótida externa.
B. Diagnóstico por imágenes Doppler color (velocidad) en corte longitudinal.
C. Diagnóstico por imágenes Doppler color (velocidad) en corte transversal.

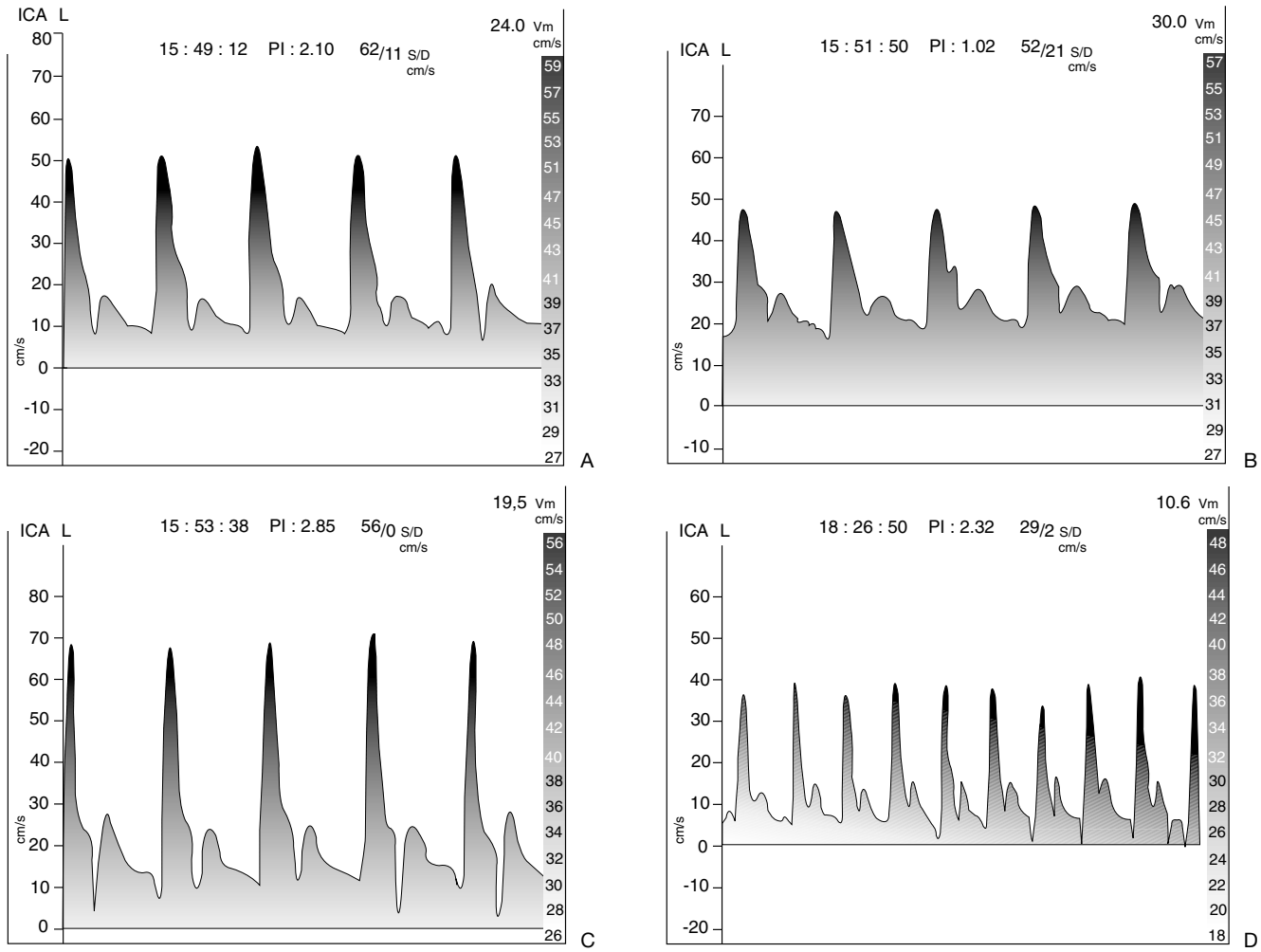

4 *Análisis espectral en Doppler continuo del eje carotídeo normal.*
A. Carótida común.
B. Carótida interna.
C. Carótida externa.
D. Arteria oftálmica.

Cuadro I.

Superficie	Regular		Anfractuosa		Ulcerada
	grado I	grado II	grado III	grado IV	grado V
Ecoestructura	anecogénica	hipoecogénica < 50 % de zonas hiperecogénicas	ecogénica < 50 % de zonas hipoecogénicas	uniformemente isoecogénicas o hiperecogénicas	calcificadas

ción de estas lesiones. Eliasziw [19] ha mostrado que la presencia de una ulceración definida por angiografía, multiplicaba por 3 el riesgo neurológico de las estenosis de más del 70 %.

■ *Estructura interna de las placas* (*figs. 5 a 11*)

Reilly [53] propuso una clasificación en dos tipos: un primer tipo llamado homogéneo y definido por placas uniformes sumamente o medianamente ecogénicas. Corresponde a las lesiones fibrosas. El segundo tipo, denominado heterogéneo, corresponde a las placas que presentan una mezcla de zonas de ecogenicidad elevada, media y baja en grados variables. Contiene una proporción variable de hemorragias intraplacas, de lípidos y de cristales de colesterol.

En 1985, Johnston [35] propuso tres clases para el seguimiento evolutivo de las placas carotídeas: las placas calcificadas, las placas densas (muy ecogénicas) y las placas blandas (muy poco ecogénicas).

La clasificación actualmente más empleada, se basa en la descrita en 1988 por Gray-Weale [31], modificada por Nicolaides [45] a partir del grado de ecogenicidad presentado en ecografía bidimensional.

— Tipo I: placas anecogénicas (isoecogénicas con respecto a la sangre).

— Tipo II: lesiones hipoecogénicas (> 50 %), con pequeñas zonas ecogénicas.

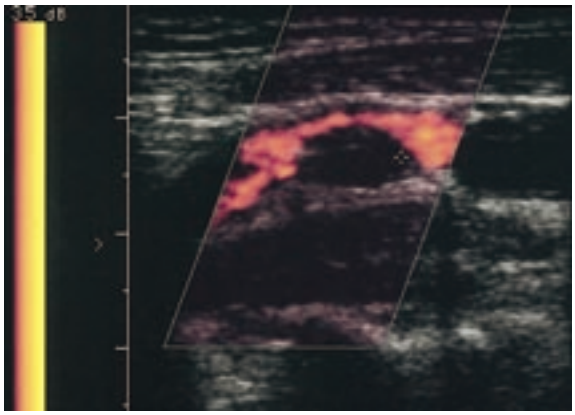

5 *Lesión hipoecogénica (grado I) de la pared posterior de la arteria carótida interna, obtenida por diagnóstico por imágenes Doppler color (potencia).*

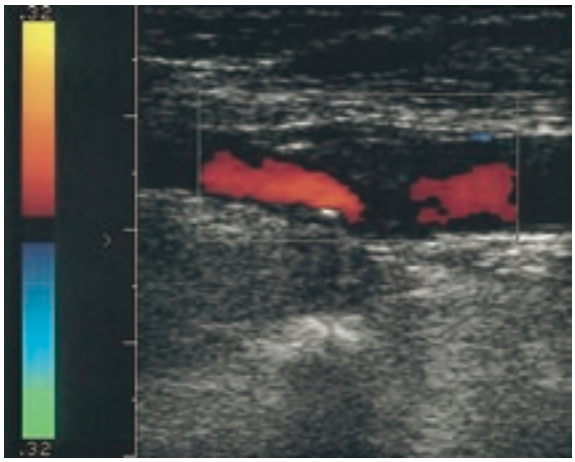

6 *Lesión hipoecogénica (grado II) de la pared anterior de la arteria carótida interna, obtenida por diagnóstico por imágenes Doppler color (velocidad).*

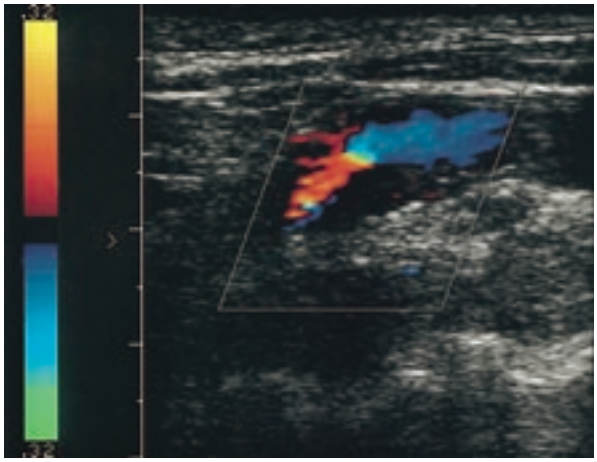

7 *Lesión hipoecogénica (grado II) de la pared posterior de la arteria carótida interna, obtenida por diagnóstico por imágenes Doppler color (velocidad).*

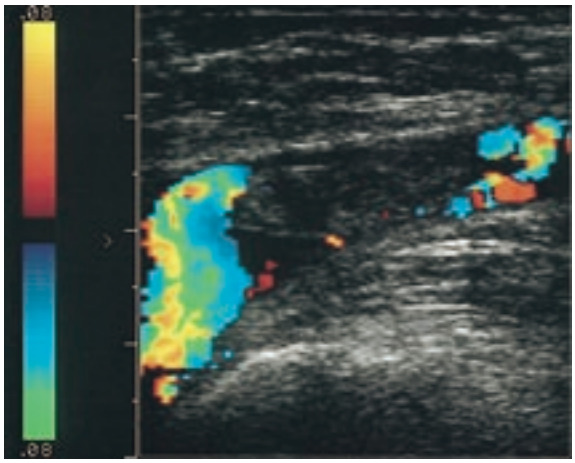

8 *Lesión ecogénica (grado III) de la pared anterior de la arteria carótida interna, obtenida por imagen Doppler color (velocidad).*

— Tipo III: lesiones de predominio ecogénico (> 50 %), con pequeñas zonas hipoecogénicas.

— Tipo IV: lesiones uniformemente isoecogénicas o hiperecogénicas.

— Tipo V: placas que no pueden ser clasificadas debido a un artefacto de sombra acústica.

Esta clasificación no está totalmente validada (un solo estudio ha sido efectuado versus anatomopatología [23], y su utilización impone basarse en tres referencias anatómicas: sangre circulante, músculo esternocleidomastoideo, vértebra cervical.

El descubrimiento de las placas del tipo I ha ido creciendo estos últimos años con el advenimiento del Doppler con codificación de color, que permite delimitar las placas que a menudo pasaban desapercibidas en modo B convencional debido a una ecogenicidad próxima a la de la sangre y a la ausencia frecuente de una fina envoltura ecogénica.

Varios estudios que intentaban correlacionar las características histológicas con los datos del diagnóstico por imágenes ecográfico bidimensional de las placas carotídeas han mostrado que las placas hipoecogénicas eran ricas en lípidos o en lesiones hemorrágicas, con un tejido fibroso relativamente escaso. Así, para Sillesen [57], la ecogenicidad era inversamente proporcional a la presencia de tejido blando a nivel de la lesión ($p = 0,005$). En cambio, el incremento del grado de colágeno era paralelo al aumento de la ecogenicidad. Las placas ecogénicas corresponden a las lesiones en las que la fibrosis es importante. La presencia de calcificaciones se traduce en zonas muy ecogénicas con sombra acústica extensa. Parece que las concentraciones crecientes de lípidos en la composición de las placas aumentaría su inestabilidad, promoviendo los fenómenos de embolización [40].

Estas observaciones tienen dos tipos de consecuencias que afectan a la progresión de las placas [32] y a su riesgo neurológico. Widder [70] ha observado durante un período de 4 años en 179 lesiones una evolución más rápida de las placas hipoecógenicas y heterogéneas, independientemente del grado de estenosis inicial. Sterpetti [63] confirma que las placas heterogéneas tienen una tendencia a la progresión más marcada que las placas homogéneas ($p < 0,01$). Sobre los ejes arteriales sintomáticos, cualquiera que sea el grado de estenosis, Steffen [60] encuentra un predominio de placas de tipo I o II, mientras que en los pacientes asintomáticos, se encontraba una mayoría de placas ecogénicas de tipo III o IV (86 %). Bock [11] y Langsfeld [39] confirman la importancia de las lesiones hipoecogénicas en la presencia de signos clínicos en el transcurso del seguimiento de placas carotídeas. Geroulakos [28] ha demostrado que los pacientes portadores de una estenosis de más del 70 % presentan una incidencia acrecentada (36 %) de infarto cerebral en la

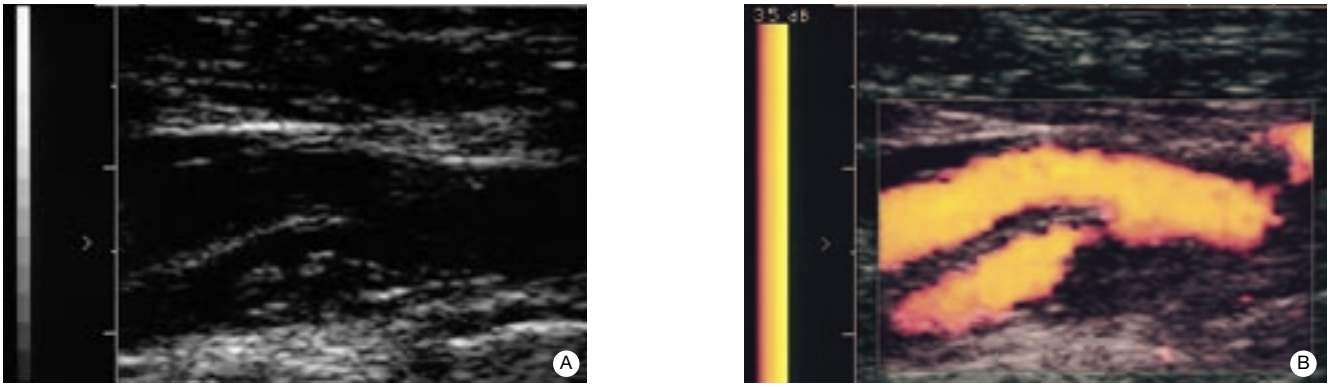

9 *Lesión ecogénica (grado IV) de la pared posterior de la arteria carótida interna (A: en modo B), obtenida por diagnóstico por imágenes Doppler color (potencia) en B.*

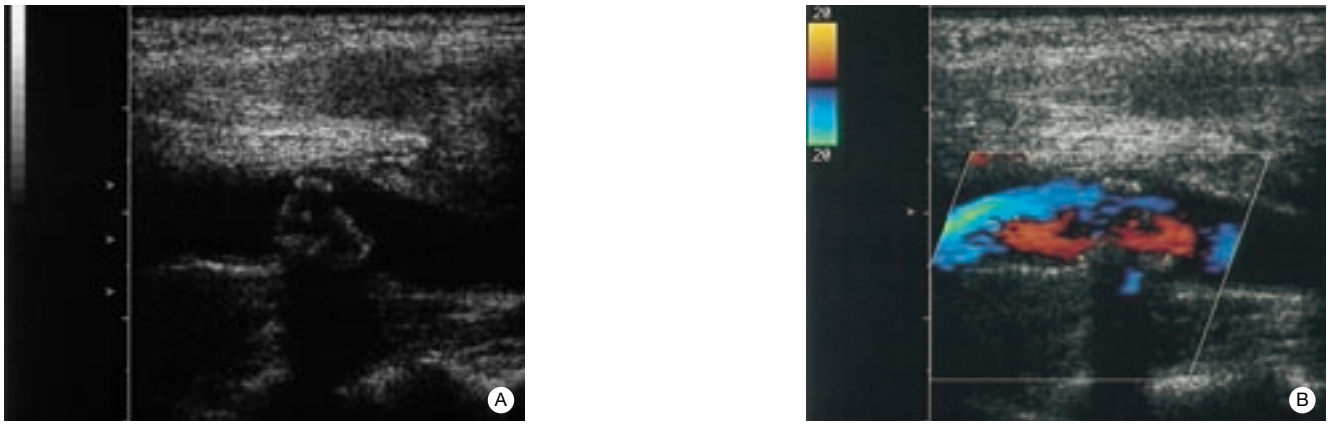

10 *Lesión ecogénica (grado III) de la pared posterior de la arteria carótida interna (A: en modo B) obtenida por diagnóstico por imágenes Doppler color (velocidad) en B, con presencia de ulceraciones.*

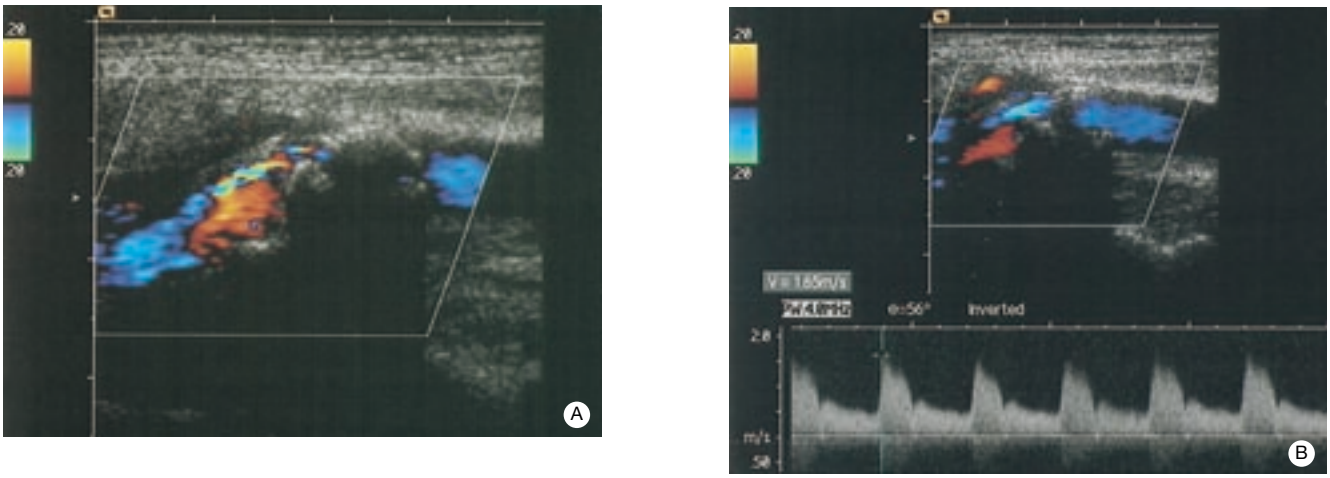

11 *Lesión calcificada (grado V) de la arteria carótida interna obtenida por diagnóstico por imágenes Doppler color (velocidad) en A, con análisis espectral registrado en la zona estenosada en B.*

TC, en el territorio homolateral, en presencia de placas de tipo I, en comparación con una incidencia relativamente baja (14 %) de lesiones homolaterales para los demás tipos de placas (de II a IV) ($p < 0,03$).

Johnston [35], en el transcurso de un seguimiento de 3 años, ha observado que 40 de los 42 pacientes inicialmente asintomáticos y con placas blandas, cuando realizaban una estenosis de más del 75 % se convertían en sintomáticos. Al contrario, solamente cinco de los 42 pacientes portadores de placas calcificadas causantes de una estenosis de más del 75 % habían desarrollado síntomas homolaterales. Estas conclusiones han sido confirmadas por Sterpetti [63], que ha seguido a 135 pacientes asintomáticos y 79 pacientes sintomáticos portadores de un número total de 238 placas carotídeas, con un seguimiento medio de 34 meses. Un análisis multivariado ha mostrado que las características ultrasónicas y la gravedad de la estenosis eran factores de riesgo independientes de la presencia de AVC.

Cuadro II.

Grado de estenosis en superficie	Modificación espectral	**Estenosis < 40 %**	**40 % <estenosis <60 %**	**60 % <estenosis < 75 %**	**75 % <estenosis < 90 %**	**Estenosis> 90 %**
		Estadio 1	**Estadio 2**	**Estadio 3**	**Estadio 4**	**Estadio 5**
		Ensanchamiento del espectro en sístole	Ensanchamiento del espectro en sístole y diástole	Máximo de energía en las bajas frecuencias	Máximo de energía en las bajas frecuencias y frecuencias negativas	Brillo espectral máximo durante la fase sistólica, con frecuencias negativas
Grado de estenosis en diámetro	Pico de velocidad sistólica máximo (PSV)	Estenosis <50 % PSV < 120 cm/s	50 % <Estenosis < 70 % PSV > 120 cm/s	70 % <estenosis < 80 % PSV > 220 cm/s	Estenosis > 80 % 175cm/s <PSV < 250cm/s	Estenosis > 90 % PSV > 250cm/s
	End-diastolic frequency (EDF)			Estenosis < 80 % EDF < 135cm/s	Estenosis > 80 % EDF > 135cm/s	
	Relación sistólica (SR)		Estenosis < 50 % SR < 1,5	50 % Estenosis < 70 % SR < 3,3	Estenosis > 70 % SR > 4	
	Relación diastólica (DR)			60 % < estenosis < 80 % DR> 2,6	Estenosis > 80 % DR > 5,6	

Estos diferentes estudios parecen demostrar que la estructura interna y el estado de la superficie de las placas carotídeas son factores que contribuyen a la presencia de eventos cerebrovasculares, independientemente de la importancia de la estenosis carotídea [29, 30], aunque esta independencia no esté aún totalmente validada.

CUANTIFICACIÓN DE LA ESTENOSIS CAROTÍDEA

■ *Criterios hemodinámicos directos* *(cuadro II)*

El mantenimiento de un flujo (Q = s.v, con Q: flujo, s: sección del vaso, y v: velocidad de la sangre circulante) en un vaso que presenta una estenosis requiere que la disminución de la superficie a nivel de la estenosis se acompañe de un aumento proporcional de la velocidad de circulación de la sangre. En cambio, distalmente a la estenosis, la proporción de hematíes circulantes de baja velocidad aumenta con el grado de estenosis y se acompaña de fenómenos turbulentos para las estenosis importantes. Debido a estas modificaciones de flujo sanguíneo, la detección y la cuantificación de las estenosis por efecto Doppler se basan en la medición de la velocidad máxima a nivel de la estenosis o en las modificaciones velocimétricas proximal y distal a esta última.

Medición de la velocidad máxima

El pico de velocidad sistólica máxima (PSV) y la velocidad telediastólica (*end-diastolic frequency*, EDF) deben ser registrados en la porción más estrecha de la estenosis (en Doppler pulsado, la entrada debe ser ubicada sobre esta zona estrecha). No obstante, cuando la estenosis es muy estrecha, el pico sistólico no siempre está bien individualizado debido al bajo número de partículas circulantes a alta velocidad y a la concentración de energías retrodifundidas en las bajas frecuencias, debiéndose recurrir entonces a la medición de la EDF.

• *Pico de velocidad sistólica máxima*

Se considera como velocidad sistólica normal en ausencia de estenosis significativa a una PSV <4 kHz equivalente a 120 cm/s para un ángulo inferior a 60° y una frecuencia de emisión de 5 MHz. Una estenosis superior al 50 % de reducción de diámetro se define por un PSV superior a 4 kHz o superior a 120 cm/s.

Estos valores corresponden a las normas de la mayoría de los trabajos. No obstante, para Berens [7] el umbral de velocidad sistólica es de 125 cm/s para frecuencias de sonda y ángulos Doppler comparables. Por su parte, Beach [5] encuentra una mejor sensibilidad y especificidad para un umbral de velocidad a 90 cm/s (91 % de sensibilidad y 88 % de especificidad) que con el umbral de velocidad de 125 cm/s habitualmente obtenido (64 % de sensibilidad y 100 % de especificidad).

Las estenosis de grado superior al 70 % de reducción de diámetro poseen generalmente un PSV superior a 220 cm/s (4,5 kHz). Estos resultados han sido confirmados por cuatro estudios [22, 33, 44, 54].

Las estenosis superiores al 75-80 % tienen velocidades comprendidas entre 175 y 250 cm/s. Por último, para las estenosis superiores al 90 %, las velocidades sistólicas suelen ser superiores a 200 cm/s y más próximas a 250 cm/s, pero también pueden descender.

Algunos límites pueden aparecer en la determinación del grado de estenosis basado en la velocidad sistólica máxima debido a la dificultad para determinarla perfectamente en las estenosis importantes y en las relaciones señal/ruido escasas, y a causa de la superposición posible de los valores para diferentes grados de estenosis.

• *Velocidad máxima telediastólica*

El aumento de la velocidad diastólica es paralelo al de las velocidades sistólicas y se explica por una vasodilatación cerebral compensadora destinada a mantener el flujo carotídeo.

La EDF o la EDV *(end - diastolic velocity)* permiten diferenciar las estenosis superiores al 80 % de las estenosis comprendidas entre el 70 y el 80 %. Una EDF superior a 4,5 kHz (140 cm/s) corresponde a una estenosis superior al 80 %; mientras que una EDF inferior a 4,5 kHz se observa en las estenosis comprendidas entre el 70 y el 80 %. La EDF no permite diferenciar las estenosis de 80 a 90 % de las comprendidas entre el 90 y el 99 %.

Modificación espectral

El registro debe hacerse a la salida de la estenosis, donde las turbulencias son máximas y la velocidad máxima es próxima a la del centro de la estenosis. El grado de estenosis podrá ser caracterizado a partir de tres parámetros del espectro Doppler:

— el límite superior del espectro: bien definido sobre el espectro normal e impreciso sobre el espectro anormal;

— la distribución de los brillos sobre el espectro: los fuertes brillos son distribuidos uniformemente en el terreno de las altas y moderadas frecuencias del espectro normal (poco en las bajas frecuencias) y se desplaza progresivamente hacia las bajas frecuencias a medición que el grado de estenosis aumenta;

— la existencia de energía elevada en las velocidades lentas positivas y negativas traduce la presencia de fenómenos turbulentos.

Desde un punto de vista hemodinámico, esta transferencia de brillo y el aumento de la frecuencia máxima muestran la existencia de una aceleración sobre un número cada vez más

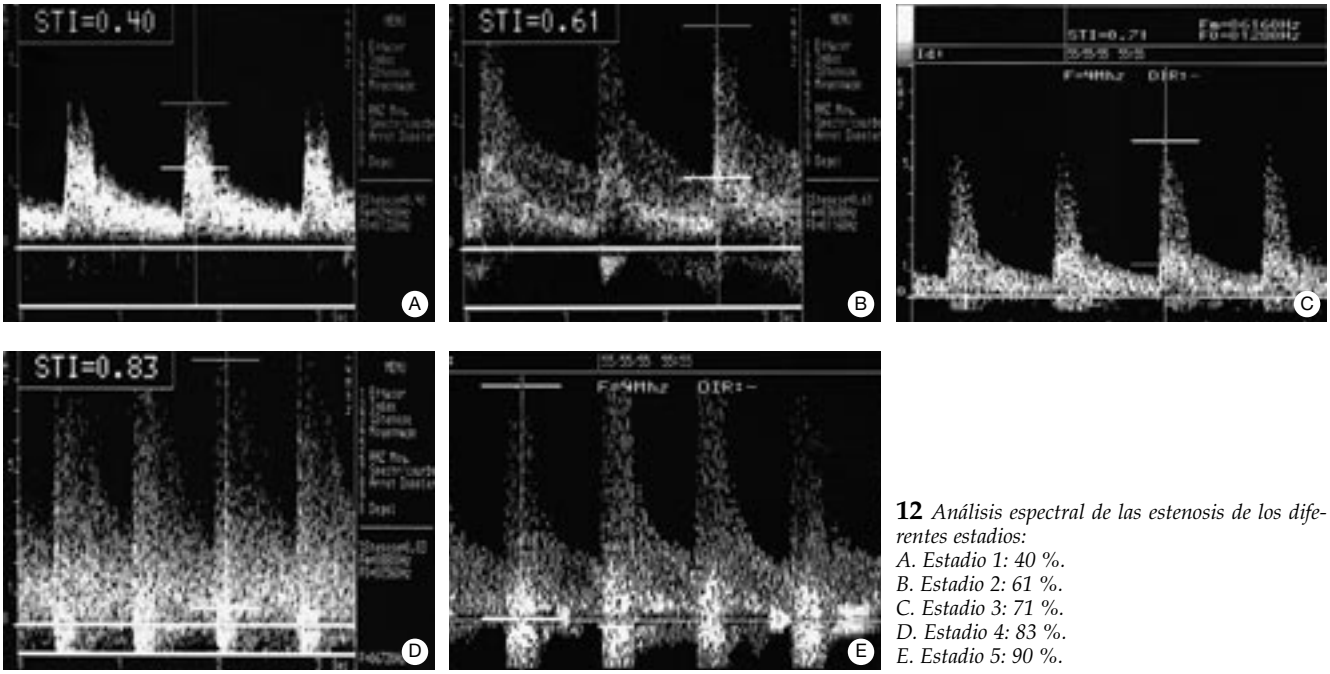

12 *Análisis espectral de las estenosis de los diferentes estadios:*
A. Estadio 1: 40 %.
B. Estadio 2: 61 %.
C. Estadio 3: 71 %.
D. Estadio 4: 83 %.
E. Estadio 5: 90 %.

bajo de partículas (poca energía retrodifundida con bajo brillo en las altas frecuencias) y de un retardo concerniente a un número mayor de partículas (fuerte energía retrodifundida con brillo fuerte en las bajas frecuencias) [68].

A partir de estas modificaciones espectrales, ha sido propuesta una clasificación de las estenosis (reducción de diámetro para las anglosajones y reducción de la superficie para los franceses) *(fig. 12).*

El estadio I corresponde a las estenosis inferiores al 40 % en superficie e inferiores al 23 % en diámetro. Son las lesiones detectables más pequeñas. El límite superior del espectro resulta menos preciso (discreto ensanchamiento del espectro hacia las altas frecuencias). Las discordancias de diagnóstico entre arteria normal y estadio I suelen ser habituales.

El estadio 2 corresponde a las estenosis comprendidas entre el 40 y el 60 % en superficie, y entre el 23 y el 40 % en diámetro. Las modificaciones son del mismo tipo que para el estadio II, pero ocurren a la vez en sístole y díastole.

El estadio 3 corresponde a las estenosis comprendidas entre el 60 y el 75 % en superficie, y entre el 40 y el 50 % en diámetro. El espectro es ampliado por la aceleración postestenótica concerniente a pocas partículas. La mayor parte de la energía retrodifundida proviene de las partículas circulantes de baja velocidad y la ventana clara se rellena.

El estadio 4 corresponde a las estenosis comprendidas entre el 75 y el 90 % en superficie y entre el 40 y el 70 % en diámetro. El máximo de energía se observa sobre las frecuencias bajas, con presencia de frecuencias negativas, evidenciando fenómenos turbulentos postestenóticos. Pocas partículas son detectadas en las velocidades elevadas, ocasionando un ensanchamiento del espectro del lado de las frecuencias.

El estadio 5 corresponde a las estenosis superiores al 90 % en superficie y al 70 % en diámetro. El brillo espectral predomina durante la fase sistólica, con una distribución simétrica a ambos lados de la línea del cero. Además, el brillo es muy bajo. Las velocidades máximas son elevadas, pero con muy pocas partículas detectadas.

Arbeille [68] propuso un índice automatizado de estenosis (STI) a partir de la frecuencia máxima en sístole (Fm) y de la frecuencia media (Fo) de la región de fuertes brillos sobre el espectro en sístole STI = 0,9 (1-Fo/Fm). Este parámetro es directamente proporcional al grado de estenosis, que el espesor en porcentaje de reducción de superficie (ejemplo: STI = 0,53, grado de estenosis: aproximadamente el 53 %). Los valores del grado de estenosis que brinda este método han sido comparados con los obtenidos en piezas de endarterectomía (el coeficiente de correlación es de 0,956 en 72 carótidas estudiadas) [61].

La utilización correcta de los espectros de velocidades y del índice de estenosis requiere un Doppler de emisión continua. En Doppler pulsado, el volumen de medición debe cubrir la totalidad del diámetro de la arteria estudiada.

■ *Criterios hemodinámicos indirectos*

El criterio más estudiado es la relación sistólica (SR): relación de las velocidades sistólicas máximas de la arteria carótida interna y de la arteria carótida común, 3 cm antes de la bifurcación. La utilización de este criterio requiere que la carótida externa sea bien permeable para no afectar a la velocidad sistólica de la arteria carótida común. El interés de esta relación es reducir el efecto de los factores exteriores capaces de modificar la circulación en la carótida (patología cardíaca, por ejemplo).

Este criterio es útil para separar las estenosis de grado superior o inferior al 60 %. Un valor inferior a 1,5 está en favor de una estenosis inferior al 50 % [8, 16, 36].

El umbral del 70 % está definido por una relación SR superior a 3,3 [10, 41]. Para Moneta [41], un valor umbral de 4 permite detectar las estenosis de entre el 70 y el 99 % (comparación con las mediciones angiográficas realizadas con los criterios de la NASCET (91 % de sensibilidad, 87 % de especificidad). Para Bluth [10], una relación SR superior a 3,7 es significativa para identificar una estenosis superior al 80 %.

La relación diastólica (DR) es la relación de las velocidades diastólicas de la arteria carótida interna y de la arteria carótida común. Para Carroll [13], esta relación es superior a 2,4 para las estenosis superiores al 60 %, y superior a 5,5 para las estenosis superiores al 80 %. Daigle [16] considera que esta relación es el criterio más interesante para detectar las estenosis superiores al 80 %; un DR superior a 2,6 detecta las estenosis superiores al 60 %, con una fiabilidad del 95 %, y cuando es superior a 5,6 detecta las estenosis superiores al 80 %, con una fiabilidad del 96 %.

El índice de resistencia de Pourcelot [52] medido sobre la arteria carótida común mide las resistencias distales. Es la relación de la velocidad sistólica disminuida con la velocidad diastólica sobre la velocidad sistólica (S-DIS). Su valor normal está comprendido entre 0,5 y 0,75. Cuando este índice tiende hacia 1, es un buen marcador de una oclusión o de una estenosis muy importante suprayacente. El índice de pulsatilidad ha sido también propuesto.

La inversión del flujo en la arteria oftálmica, que evidencia una vascularización del sifón carotídeo a partir de la arteria carótida externa, es un indicador de estenosis importante de la arteria carótida interna de grado superior al 70 %, indicador que no obstante es poco sensible y específico. Von Reutern [70] refiere que la inversión del sentido del flujo en la arteria oftálmica sólo se observa en el 60 % de los casos de oclusión de la arteria carótida interna y en el 40 % de los de estenosis importante.

Cuantificación ecográfica

El grado de estenosis expresado en porcentaje de reducción de diámetro o de superficie es expresado directamente sobre las imágenes grabadas, preferentemente en diástole. Con el fin de permitir tal medición, la lesión no debe estar ni demasiado calcificada ni demasiado compleja y anfractuosa.

El grado de estenosis en diámetro se determina en corte longitudinal: el porcentaje es expresado según la fórmula 1-Ds/Dr (diámetro residual de la estenosis Ds sobre el de toda la luz arterial Dr en el mismo nivel). Esta relación es optimizada si las líneas mediointimales anterior y posterior son visualizadas simultáneamente, con los *calipers* colocados por debajo del límite interno del vaso.

El método más cercano a la anatomía [65] es la determinación del porcentaje de estenosis en una superficie determinada en corte transversal: el porcentaje es expresado según la fórmula 1-Ss/Sr (superficie planimétrica de la luz mínima residual Ss sobre la de cualquier luz arterial virtual Sr). Esta relación es más precisa si la sección del vaso es de aspecto circular y si hay un límite interno bien definido.

El diagnóstico por imágenes con codificación de color del flujo (velocidad o energía) facilita la identificación del canal residual [61], particularmente cuando la lesión arterial es hipo o anecogénica. El «desbordamiento» de la imagen de color, en el mayor estrechamiento de la estenosis, es evitado ampliando la gama dinámica a bajas velocidades y regulando la ganancia en la recepción.

De Bray [17] ha mostrado la superioridad de la codificación de color con respecto al dúplex en referencia a la angiografía, en la clasificación de las estenosis inferiores al 70 % por la medición de las relaciones de superficie. En cambio, para las estenosis superiores al 70 %, la cuantificación en relación al diámetro y superficie era idéntica entre codificación de color y Doppler pulsado.

Interés clínico de la cuantificación del grado de estenosis por ecografía Doppler

Si bien la angiografía es considerada como la técnica de referencia para la cuantificación de las estenosis carotídeas, algunos límites metodológicos son capaces de generar discordancias diagnósticas. La medición del grado de estenosis se hace, según los procedimientos, sobre el diámetro real de la arteria carótida (no visualizado en angiografía) o sobre el diámetro del paso distal. Además, en un gran número de casos, la estenosis es excéntrica y/o irregular, lo que requiere para una medición correcta la obtención de imágenes a partir de varias orientaciones. Teniendo en cuenta estas observaciones, actualmente algunos autores consideran que la ultrasónica es la técnica de referencia. Diferentes estudios que comparan la ecografía Doppler y la angiografía refieren cifras comprendidas entre el 90 y el 100 % para la sensibilidad y la especificidad del método ultrasónico.

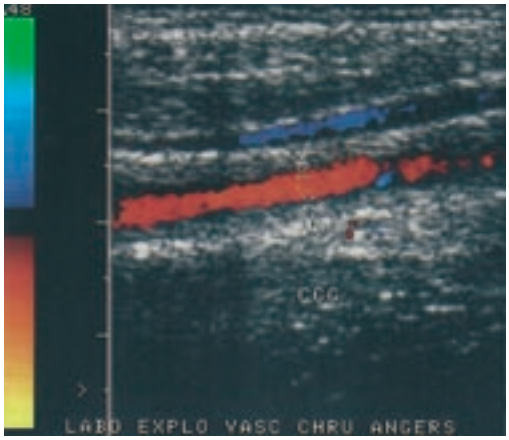

13 *Arteritis de Takayashu: lesión de la arteria carótida primitiva extensa, con paso persistente en color.*

El riesgo de recidiva de AVC en las estenosis ateromatosas de más del 70 % de la arteria carótida interna es bien claro a partir de los estudios NASCET y ECST. El estudio NASCET [48], al incluir 659 pacientes sintomáticos con lesiones de grados comprendidos entre el 70 y el 99 % ha mostrado que el riesgo de accidente homolateral a la lesión en 2 años era del 26 % con tratamiento farmacológico bien llevado y del 9 % con tratamiento quirúrgico. El estudio ECST [43] realizado a 2 518 pacientes ha mostrado que para los 778 pacientes que presentaban una estenosis de alto grado (70 a 99 %) el riesgo quirúrgico era ampliamente contraequilibrado por el beneficio a largo plazo: durante los 3 años de seguimiento, el riesgo de AVC ha sido sólo del 2,8 % para los pacientes tratados quirúrgicamente, contra 16,8 % para los pacientes bajo tratamiento farmacológico. Roederer [55] ha observado que dos factores estaban asociados a un riesgo cerebral aumentado: una progresión de las lesiones y un grado de estenosis más elevado que el 85 %. Esto es confirmado por el estudio de Norris [46, 47] en 500 pacientes. La frecuencia de las lesiones detectadas por TC cerebral era más elevada cuando el grado de estenosis sobrepasaba el 75 %: 10 % de lesiones para una estenosis comprendida entre el 35 y el 50 %, 17 % para una estenosis comprendida entre el 50 y el 75 % y 30 % para las lesiones de grado superior al 75 %. En la población total, el riesgo anual de AVC era del 18 % y del 5 % si sólo se tenían en cuenta los accidentes constituidos. En cambio, Moore [42] observaba una tasa anual de accidentes constituidos de solamente el 0,3 % en los pacientes después de endarterectomía.

Así, el riesgo anual de AVC constituido es evaluado entre el 2,5 y el 4 % para estenosis de grado superior al 75 %, mientras que sólo es del 1,5 % para las estenosis menos importantes.

Ecografía-Doppler de las oclusiones carotídeas

El único criterio absoluto es la ausencia de flujo a lo largo del vaso sobre una longitud de por lo menos 1,5 cm a partir de la bifurcación. La luz aparece hiperecogénica en comparación con la ecogenicidad de la luz normal. No se observan pulsaciones sistodiastólicas de la pared arterial. Este diagnóstico es válido en ecografía Doppler color, que facilita el descubrimiento del trombo por el contraste entre flujo circulante coloreado y ausencia de color detectable.

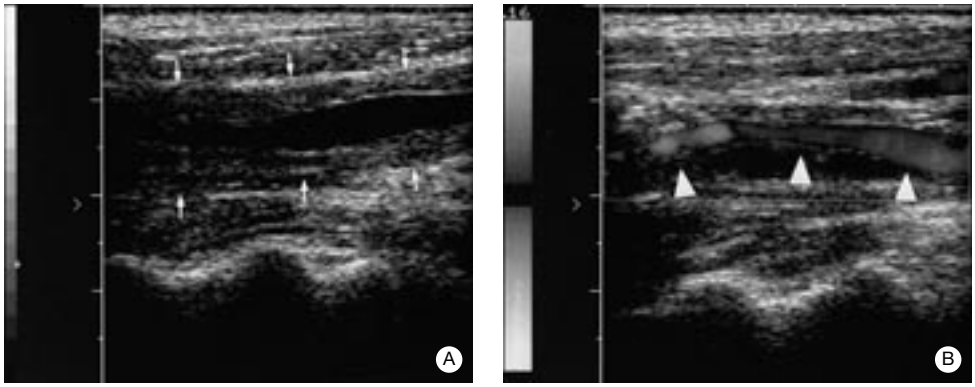

14 *Arteritis posterior a la radiación de la lesión de la arteria carótida primitiva extensa (flechas) con paso persistente (puntas de flechas).*

Disecciones de la arteria carótida

Las disecciones de las arterias cervicoencefálicas son reconocidas como una causa cada vez más frecuente de AVC. Constituyen aproximadamente el 1 % de todos los AVC y por lo menos el 5 % en las personas de menos de 45 años. La disección se define por la aparición de un hematoma en la pared arterial. En el 30 % de los casos, se halla un traumatismo desencadenante. Se distinguen dos grandes tipos anatómicos: las disecciones subintimales y las disecciones subadventiciales. Las disecciones de la arteria carótida interna se forman principalmente en el territorio extracraneal cervical, por debajo de la punta del bulbo, en su segmento retroestiloideo o subpetroso, pero pueden extenderse o tocar únicamente el sifón carotídeo.

El diagnóstico se sospecha ante un obstáculo hemodinámico importante y extenso ubicado por encima del origen de la arteria carótida interna. En el caso de las oclusiones posbulbares, el bulbo aparece expandido, sin estenosis ni placa, y termina en «punta de rábano» a nivel de la obliteración. A veces se percibe un eco intraluminal. La oclusión puede aparecer en forma de una trombosis posbulbar con finos ecos intraluminales. La codificación de color objetiva la ausencia de flujo a nivel de la oclusión [62].

La disección puede tomar el aspecto de una estenosis amplia, con o sin aneurisma disecante, cuyo lugar es habitualmente la arteria carótida media. La pared está engrosada e irregular a nivel de la estenosis. El examen de ecografía Doppler permite hallar los signos habituales de la estenosis según la importancia del hematoma parietal.

Las disecciones de localización intrapetrosa o del sifón carotídeo, no directamente accesibles al examen de ecografía Doppler, serán sospechadas ante un aumento del índice de resistencia cerebral de la arteria carótida común y ante una posible inversión del flujo en la arteria oftálmica.

Afecciones raras de las arterias carótidas

ENFERMEDAD DE TAKAYASHU *(fig. 13)*

Se trata de una lesión inflamatoria arterial de causa desconocida que afecta a la aorta y sus ramas principales, como las arterias carótidas y renales. Provoca lesiones estenosantes o aneurismas.

Las lesiones carotídeas presentan particularidades en cuanto a la localización y el aspecto. Se encuentran principalmente en la mujer joven y son a menudo bilaterales, localizadas principalmente sobre la arteria subclavia y la arteria carótida primitiva, respetando por regla general el bulbo y la arteria carótida interna. El diagnóstico se sospecha por el aspecto ecográfico, que es el de un engrosamiento extenso y circunferencial de la pared arterial, engrosamiento homogéneo y discretamente ecogénico. Suele evolucionar hacia un agravamiento de la estenosis a pesar de los tratamientos antiinflamatorios [64].

ARTERITIS POSTERIOR A LA RADIACIÓN *(fig. 14)*

El aspecto es similar al de la enfermedad de Takayashu, observado a continuación de una irradiación cervical, a veces mucho tiempo después de su práctica. La ecografía objetiva un engrosamiento parietal extenso, homogéneo más que hipoecogénico, que puede evolucionar en forma muy rápida hacia una estenosis importante.

Reestenosis después de cirugía carotídea

La incidencia de reestenosis carotídea, diagnosticada a partir de los síntomas clínicos, era estimada como inferior al 5 %. Desde la utilización de la ecografía Doppler, el grado de incidencia está comprendido entre el 12 y el 58 % [4]. La mayoría de las reestenosis descubiertas son moderadas. En una serie con 36 % de reestenosis, Keagy [38] encontraba 22 % de lesiones hemodinámicamente significativas. Baud [3] observa 12 % de reestenosis, con 3,8 % de estenosis hemodinámicamente significativas.

Estas reestenosis poseen una gran tendencia a la remisión. Después de un año de seguimiento, el grado de persistencia de reestenosis era del 8,5 % contra el 12 % inicialmente. Sobre 35 % de reestenosis iniciales, Zierler [72] encontraba un grado de persistencia de estenosis del 19 %. Estas reestenosis regresivas corresponderían a las lesiones de hiperplasia miointimal.

La ecografía Doppler es un método de elección para controlar las estenosis postoperatorias, que tienen la particularidad de ser bien delimitadas, moderadamente ecogénicas y de aparición precoz en los 3 meses que siguen a la endarterectomía.

Conclusión

La función de las exploraciones ecográficas y del Doppler en el diagnóstico y el seguimiento de las lesiones carotídeas es cada vez más importante gracias a la validación de parámetros fiables de cuantificación del grado de estenosis carotídea y al descubrimiento de la importancia de la ecoestructura de estas lesiones en cuanto al riesgo vascular cerebral. El desarrollo de medios técnicos de alta definición permite aportar al médico clínico los datos indispensables para un tratamiento eficaz de la patología carotídea. En la práctica, a partir de la conferencia de consenso de 1994 [18], se recomienda determinar el grado de estenosis mediante un examen Doppler con análisis espec-

tral que se basa en dos criterios hemodinámicos directos (PSV y relación SR) y dos criterios hemodinámicos indirectos. También es preciso un criterio suplementario de evaluación del grado de estenosis en superficie con la ayuda del Doppler con codificación de color. La ecoestructura y el estado de la superficie de la lesión deberán ser precisados empleando la ecogenicidad de las estructuras contiguas y la codificación de color.

La evidencia del engrosamiento de la íntima-media de la arteria carótida común en la evaluación del riesgo cardiovascular es totalmente prometedora. No obstante, parece necesario el recurso a una medición informatizada de este grosor.

Los ultrasonidos constituyen el método de elección de exploración no invasora de las arterias que van al cerebro debido a su facilidad de empleo, a su inocuidad y a su poder diagnóstico.

Cualquier referencia a este artículo debe incluir la mención del artículo original: Tranquart F, de Bray JM, Bellaiche N, Herbreteau D et Pourcelot L. Échographie-doppler des artères carotidiennes. Encycl Méd Chir (Editions Scientifiques et Médicales Elsevier SAS, Paris, tous droits réservés), Oto-rhino-laryngologie, 20-885-A-20, 1997, 12 p.

Bibliografía

[1] Autret A, Pourcelot L, Saudeau D, Marchal C, Bertrand PH, De Boisvilliers S. Stroke risk in patient with carotid stenosis. *Lancet* 1987 ; 1 : 888-890

[2] Bartynski WS, Darbouze P, Nemir P. Significance of ulcerated plaque in transient cerebral ischemia. *Am J Surg* 1981 ; 141 : 353-357

[3] Baud JM, Lemasle PH, Tricot JF. L'échodoppler dans le suivi de 244 interventions carotidiennes. Résultats à 5 ans. *Artères Veines* 1989 ; 8 : 174-178

[4] Baud JM, Tricot JF, Lemasle PH. L'écho-Doppler pulsé et la quantification des sténoses carotidiennes. *JEMU* 1994 ; 15 : 335-347

[5] Beach K, Hatsukami T, Detmer P, Primozich J, Ferguson M. Carotid artery intraplaque hemorrhage and stenotic velocity. *Stroke* 1993 ; 24 : 314-319

[6] Benhamou AC, Dutrex JL, Genre O, Arbeille PH, Marchall C, Pourcelot L et al. Validation des données quantitatives et qualitatives de l'échotomographie carotidienne par confrontation avec celles de l'examen Doppler standard, de l'artériographie et de l'anatomopathologie. *J Mal Vasc* 1984 ; 9 : 185-194

[7] Berens ES, Kouchoukos NT, Murphy S, Wareine T. Pre-operating carotid artery screening in elderly patients undergoing cardiac surgery. *J Vasc Surg* 1992 ; 15 : 313-323

[8] Blackshear WM, Philips DJ, Chikos PH, Harley JD, Thiele BL, Strandness E. Carotid artery velocity patterns in normal and stenotic vessels. *Stroke* 1980 ; 11 : 67-71

[9] Blankenhorm DH, Selzer RH, Crawford DW. Beneficial effects of Colestipol-Niacin therapy on the common carotid artery, two- and four-year reduction of intima-media thickness measured by ultrasound. *Circulation* 1993 ; 88 : 20-28

[10] Bluth E, Stavros T, Marich K, Wetzner S, Aufrichtig D, Baker D. Carotid duplex sonography : a multicenter recommendation for standardized imaging and Doppler criteria. *Radiographics* 1988 ; 8 : 487-506

[11] Bock RW, Gray-Weale AC, Lusby RJ. The natural history of asymptomatic carotid artery disease. *J Vasc Surg* 1993 ; 17 : 160-171

[12] Burke GL, Evans GW, Riley WA, Sharrette R, Howard G, Barnes RW et al. Arterial wall thickness is associated with prevalent cardiovascular disease in middle-aged adults. The atherosclerosis risk in communitie (ARIC Study). *Stroke* 1995 ; 26 : 386-391

[13] Carroll BA. Carotid sonography. *Radiology* 1991.; 178.: 303-313

[14] Clément R, Blin E, Atger O, Dubayle B, Bronstein JA, Garcin JM et al. Exploration de la plaque d'athérome : données actuelles, perspectives. Deuxième partie : apport des techniques d'exploration. *Hypertension* 1996 ; 4 : 67-78

[15] Crouse JR, Byington RP, Bond MG, Espeland MA, Craven TE, Sprinkle JW et al. Pravastatin, lipids, and atherosclerosis in the carotid arteries (PLAC-II). *Am J Cardiol* 1995 ; 75 : 455-459

[16] Daigle R, Stavros T, Platou R, Anderst D, Nurre P. Velocity criteria for differentiation of 60-79% carotid stenoses from 80% or greater. *J Vasc Technol* 1988 ; 7 : 176-183

[17] De Bray JM, Galland F, Lhoste PH, Nicolau S, Dubas F, Emile J et al. Colour doppler imaging, duplex sonography and angiography of carotid bifurcations. *Neuroradiology* 1995 ; 37 : 219-224

[18] De Bray JM, Glatt B. Quantification of atheromatous stenosis in the extracranial internal carotid artery. *Cerebrovasc Dis* 1995 ; 5 : 414-426

[19] Eliaziw M, Streifler JY, Fox AJ, Hachinski VC, Ferguson GG, Barnett HJ. Significance of plaque ulceration in symptomatic patients with high-grade carotid stenosis. *Stroke* 1994 ; 25 : 304-308

[20] Emile C. Quantification ultrasonographique de l'épaississement intima-média : un marqueur artériel de l'athérome infraclinique. *Actual Vasc Int* 1996 ; 43 : 18-22

[21] Executive Committe for the Asymptomatic Carotid Atherosclerosis Study. Endarterectomy for asymptomatic carotid stenosis. *JAMA* 1995 ; 273 : 1421-1428

[22] Faught WE, Mattos MA, Van Bemmelen PS, Hodgson KJ, Barkmeier LD. Color flow duplex scanning of carotid arteries : new velocity criteria based on receiver operator characteristic analysis for threshold stenoses used in the symptomatic and asymptomatic trials. *J Vasc Surg* 1994 ; 19 : 818-828

[23] Feeley TM, Leen EJ, Colgan MP, Moore DJ, Hourihane DO, Shanik GD. Histologic characteristics of carotid artery plaque. *J Vasc Surg* 1991 ; 13 : 719-724

[24] Folsom AR, Wu KK, Shahar E, Davis CE. For the Atherosclerosis Risk Communities (ARIC) Study investigators. Association of hemostatic variables with prevalent cardiovascular disease and asymptomatic carotid artery atherosclerosis. *Arterioscler Thromb* 1993 ; 13 : 1829-1836

[25] Furberg CD, Adams HP, Applegate WB, Byington RP, Espeland MA, Hartwell T et al. Effect of lovastatin on early carotid atherosclerosis and cardiovascular events. *Circulation* 1994 ; 90 : 1679-1687

[26] Furberg CD, Byington RP, Crouse JR, Esplan MA. Pravastatin lipids and major coronary events. *Am J Cardiol* 1994 ; 73 : 1133-1134

[27] Gariepy J, Simon A, Massonneau M, Linhart A, Levenson J. the PCVMETRA Group. Wall thickening of carotid and femoral arteries in male subjects with isolated hypercholesterolemia. *Artherosclerosis* 1995 ; 115 : 141-151

[28] Geroulakos G, Domjan J, Nicolaides A. Ultrasonic carotid artery plaque structure and the risk of cerebral infarction on computed tomography. *J Vasc Surg* 1994 ; 20 : 263-266

[29] Geroulakos G, Ramaswami G, Nicolaides A, James K, Labropoulos N, Belcaro G et al. Characterisation of symptomatic and asymptomatic carotid plaques using high resolution real-time ultrasound. *Br J Surg* 1993 ; 80 : 1274-1277

[30] Geroulakos G, Smead W, Belcaro G. Morphologie ultrasonique des plaques carotidiennes : signification clinique. *Artères Veines* 1996 ; 15 : 159-165

[31] Gray-Weale AC, Graham JC, Burnett JR. Carotid atheroma. Comparison of preoperative B-mode ultrasound appearance with carotid endarterectomy pathology. *Cardiovasc Surg* 1988 ; 26 : 676-681

[32] Hennerici M, Hülsbömer HB, Hefter H, Lammerts W. Natural history of asymptomatic extracranial arterial disease. Results of a long-term prospective study. *Brain* 1987 ; 110 : 777-791

[33] Hunink MG, Polak JF, Barlan MM, O'leary DH. Detection and quantification of carotid artery stenosis : efficacy of various doppler velocity parameters. *Am J Roentgenol* 1993 ; 160 : 619-625

[34] Imparato AM, Riles TS, Mintzer R, Baumann FG. The importance of haemorrhage in the relationship between gross morphologic characteristics and cerebral symptoms in 376 carotid artery plaques. *Ann Surg* 1983 ; 197 : 195-203

[35] Johnston JM, Kennelly MM, Decesare D, Morgan S, Sparrow A. Natural history of asymtomatic carotid plaque. *Arch Surg* 1985 ; 120 : 1010-1012

[36] Joly D, Acker J, Cole C. The accuracy of residual lumen diameter using doppler criteria in duplex carotid ultrasound. *Bruit* 1985 ; 9 : 34-38

[37] Jullian OC, Dye WS, Javid H, Henter JA. Ulcerative lesions of the carotid artery bifurcation. *Arch Surg* 1963 ; 86 : 803-809

[38] Keagy BA, Phar WF, Thomas D, Bowles DE. Evaluation of the peak frequency ratio (PFR) measurement in the detection of internal carotid stenosis. *J Clin Ultrasound* 1982 ; 10 : 109-112

[39] Langsfeld M, Gray-Weale AC, Lusby RJ. The role of plaque morphology and diameter reduction in the development of new symptoms in asymptomatic carotid arteries. *J Vasc Surg* 1989 ; 9 : 548-557

[40] Meairs S, Rother J, Neff W, Henerici M. New and future developments in cerebrovascular ultrasound, magnetic resonance angiography and related techniques. *J Clin Ultrasound* 1995 ; 23 : 139-149

[41] Moneta GL, Edwards JM, Chitwood RW, Taylor LM, Lee RW, Cummings CA et al. Correlation of North American Symptomatic Carotid Endarterectomy Trial (NASCET) angiographic definition of 70% to 99% internal carotid artery stenosis with duplex scanning. *J Vasc Surg* 1993 ; 17 : 152-159

[42] Moore WS, Hall AD. Ulcerated atheroma of the carotid artery : a cause of transient cerebral ischemia. *Am J Surg* 1968 ; 116 : 237-242

[43] MRC European Carotid Surgery Trial. Interim results for symptomatic patients with severe (70-99%) or xith mild (0-29%) carotid stenosis. *Lancet* 1991 ; 1 : 1235-1243

[44] Neale ML, Chambers JL, Kelly AT, Connard S, Lawton MA, Roche J et al. Reapprasial of duplex criteria to assess significant carotid stenosis with special reference to reports from the NASCET and ECST trials. *J Vasc Surg* 1994 ; 20 : 642-649

[45] Nicolaides AN. Asymptomatic carotid stenosis and risk of stroke. Identification of a high risk group. *Int Angiol* 1995 ; 14 : 21-23

[46] Norris JW, Zhu CC. Silent stroke and carotid stenosis. *Stroke* 1992 ; 23 : 483-485

[47] Norris JW, Zhu CC, Bornstein NM, Chambers BR. Vascular risks of asymptomatic carotid stenosis. *Stroke* 1991 ; 22 : 1485-1490

[48] North American Symptomatic carotid endarterectomy Trial Collaborators. Beneficial affects of carotid endarterectomy in symptomatic patients with high-grade carotid stenosis. *N Engl J Med* 1991 ; 325 : 445-453

[49] O'leary DH, Polak JF, Kronmal RA, Kittner SJ, Bond MG, Wolfson SK et al. Distribution and correlates of sonographically detected carotid artery disease in the cardiovascular health study. *Stroke* 1992 ; 23 : 1752-1760

[50] O'leary DH, Polak JF, Kronmal RA, Savage PJ, Borhari NO, Kittner SJ et al. Thickening of the carotid wall. A marker for atherosclerosis in the elderly. *Stroke* 1996 ; 27 : 224-231

[51] Pignoli P, Tremoli E, Poli A, Oreste PL, Paoletti R. Intimal plus medial thickness of the arterial wall : a direct measurement with ultrasound imaging. *Circulation* 1986 ; 74 : 1399-1406

[52] Pourcelot L. Applications cliniques de l'examen Doppler transcutané. Vélocimétrie ultrasonore doppler. Paris : Inserm, 1974

[53] Reilly LM, Lusby RJ, Hughes L. Carotid plaque histology using real-time ultrasonography. *Am J Surg* 1983 ; 146 : 188-193

[54] Robinson ML, Sacks D, Perlmutter GS, Marinelli DL. Diagnostic criteria for carotid duplex sonography. *Am J Roentgenol* 1988 ; 151 : 1045-1049

[55] Roederer GO, Langlois YE, Laurence R, Primozich JF. A simple spectral parameter for accurate classification of severe carotid disease. *Bruit* 1984 ; 8 : 174

[56] Salonen JT, Salonen R. Ultrasound B-mode imaging in observational studies of atherosclerotic progression. *Circulation* 1993 ; 87 : 1156-1165

[57] Sillesen H. Carotid artery plaque composition. Relation to clinical presentation and ultrasound B-mode imaging. *Eur J Endovasc Surg* 1995 ; 10 : 23-30

[58] Sitzer M, Muller W, Rademacher J, Siebler M, Hort W, Kniemeyer HW et al. Color-flow doppler assisted duplex imaging fails to detect ulceration in high grade internal carotid artery stenosis. *J Vasc Surg* 1996 ; 23 : 461-465

[59] Sitzer M, Muller W, Siebler M, Hort W, Kniemeyer HW, Janke L et al. Plaque ulceration and lumen thrombus are the main sources of cerebral microemboli in high-grade internal carotid artery stenosis. *Stroke* 1995 ; 26 : 1231-1233

[60] Steffen CM, Gray-Weale AC. Carotid atheroma : ultrasound appearance in symptomatic and asymptomatic vessels. *Aust NZ J Surg* 1989 ; 59 : 529-534

[61] Steinke W, Meairs S, Ries S, Hennerici M. Sonographic assessment of carotid artery stenosis. Comparison of power doppler imaging and color doppler flow imaging. *Stroke* 1996 ; 27 : 91-94

[62] Steinke W, Rautenberg W, Schwartz A, Hennerici M. Noninvasive monitoring of internal carotid artery dissection. *Stroke* 1994 ; 25 : 998-1005

[63] Sterpetti AV, Schultz RD, Feldhaus RJ. Ultrasonographic features of carotid plaque and the risk of subsequent neurological deficits. *Surgery* 1988 ; 104 : 652-660

[64] Sun Y, Yip PK, Jeng JS, Hwang BS, Lin WH. Ultrasonic study and long-term follow-up of takayashu's arteritis. *Stroke* 1996 ; 27 : 2178-2182

[65] Suwanwela N, Can U, Furie KL, Southern JF, Macdonald NR, Ogilvy CS et al. Carotid Doppler ultrasound criteria for internal carotid artery stenosis based on residual lumen diameter calculated from en bloc carotid endarterectomy specimens. *Stroke* 1996 ; 27 : 1965 1969

[66] Touboul PJ. Épaisseur intima-média de la carotide primitive.: marqueur de risque ischémique. *Cardiol Prat* 1994 ; 280 : 16-21

[67] Touboul PJ. Intima-media thickness and atherosclerosis. Predicting the risk? New York : Parthenon, 1996 : 1-162

[68] Touboul PJ, Arbeille PH.Exploration ultrasonore neurovasculaire. Paris : Masson, 1989 : 1-113

[69] Valton L, Larrue V, Arrue P, Geraud G, Bes A. Asymptomatic cerebral embolic signals in patients with carotid stenosis : correlation with appearance of plaque ulceration on angiography. *Stroke* 1995 ; 26 : 813-815

[70] Von Reutern GM, Von Büdingen HJ. Ultrasound diagnosis of cerebro-vascular disease. Stuttgart : ThiemeVerlag, 1993 : 1-398

[71] Widder B, Kleiser B, Hackspacher J, Reuchlin G, Dürr A. Sonomorphological prediction of progressive carotid artery stenoses. Amsterdam : Elsevier, 1992 : 425-429

[72] Zierler E, Bandyk DF, Thiele BL, Strandness DE. Carotid artery stenosis following endarterectomy. *Arch Surg* 1982 ; 117 : 1408-1412

[73] Zukowski AJ, Nicolaides AN, Levis RT, Mansfield AO, Williams MA, Helmis E et al. The correlation between carotid plaque ulceration and cerebral infarction seen on CT scan. *J Vasc Surg* 1984 ; 1 : 782-786